Score UCEIS : Ulcerative Colitis Endoscopic Index Score

Item	Aspect	Score
Trame vasculaire	Normal	0
	Diminution	1
	Disparition	2
Saignement	Absent	0
	Points ou stries coagulées, lavables	1
	Sang frais luminal peu abondant	2
	Sang frais luminal abondant et/ou Saignement spontané	3
Erosions et ulcérations	Absentes	0
	< 5 mm, superficielles	1
	> 5 mm, enduit fibrineux	2
	Creusantes	3
Total		**0 - 8**

Dignass A, et al, Second EUROPEAN evidence-based Consensus on the diagnosis and management of ulcerative colitis: Definitions and diagnosis, Journal of Crohn's and Colitis (2012),

Lésions élémentaires du score UCEIS

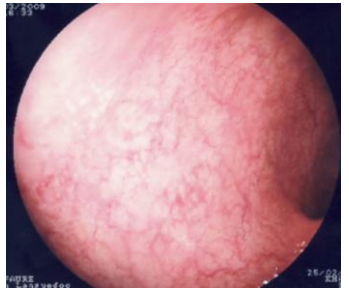

Diminution de la trame vasculaire

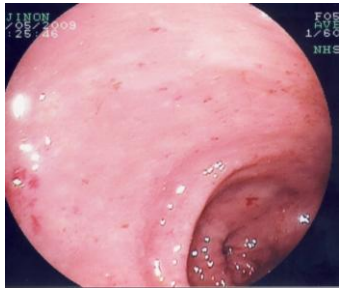

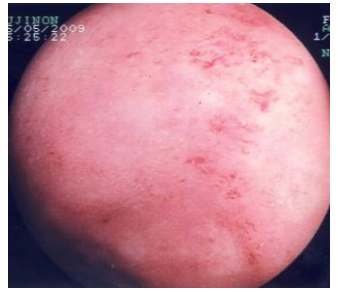

Disparition de la trame vasculaire avec des points érythémateux ou stries coagulés



Saignement luminal minime, peu abondant avec stries coagulés

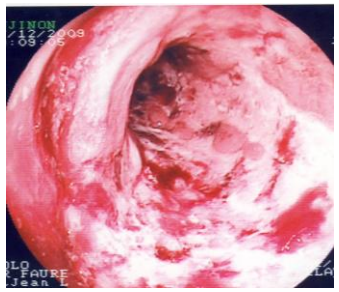

Saignement luminal sévère, abondant avec ulcérations superficielles et creusantes avec dépôt de fibrine

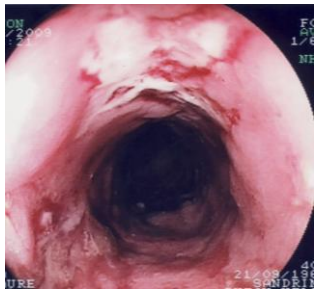

Ulcérations superficielles et ulcère profond

SFHGL Société Française d'Hépato-Gastroentérologie Libérale

Photos P. Faure