Mayo score : clinique et endoscopique dans la RCH

Mayo Score ou UCDAI: Disease Activity Index

		score
Fréquence des selles	Normale 1 à 2 > nb habituel 3 à 4 > nb habituel 5 ou plus au nb habituel	0 1 2 3
Sang dans les selles	Absent < 50% > 50 % Evacuation sang pur	0 1 2 3
Rectosigmoidoscopie	Score endoscopique (cf infra)	0-3
Appréciation globale	Quiescente Activité légère Activité modérée Maladie sévère	0 1 2 3

Score total :

≤ 2 points (aucun sous-score > 1) — Inactive
3–5 points — Activité faible
6–10 points — Activité modérée
11–12 points — Activité sévère

Sous score endoscopique du Mayo Score

Normale	**0**
Anomalies légères (érythème, diminution de la vascularisation, légère fragilité)	**1**
Anomalies modérés (érythème franc, vascularisation non visible, fragilité, érosions)	**2**
Anomalies sévères (saignement spontané, ulcérations)	**3**

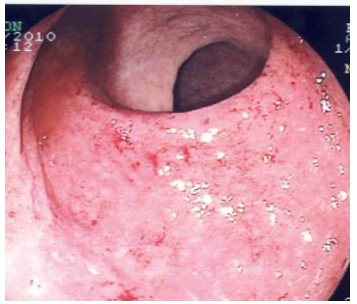

Stade 1

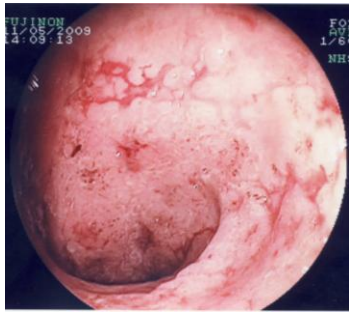

Stade 2

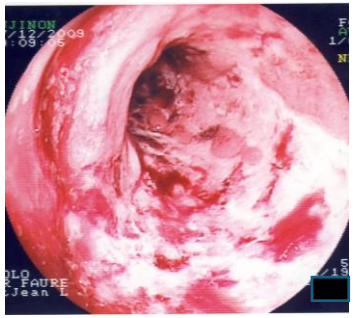

Stade 3

Schroeder KW, Tremaine WJ, Ilstrup DM. N Engl J Med 1987;317:1625-9

SFHGL Société Française d'Hépato-Gastroentérologie Libérale

Photos Dr P. Faure, Clinique Pasteur Toulouse