Prise en charge médicale des cancers du hile

Fabien Fumex

Hôpital Jean Mermoz

Lyon

Forum Hépatologie

4 Décembre 2015

Sténoses biliaires

- Multiples causes mais dominées par les sténoses malignes
- Le niveau de sténose est toujours un élément clé de la prise en charge

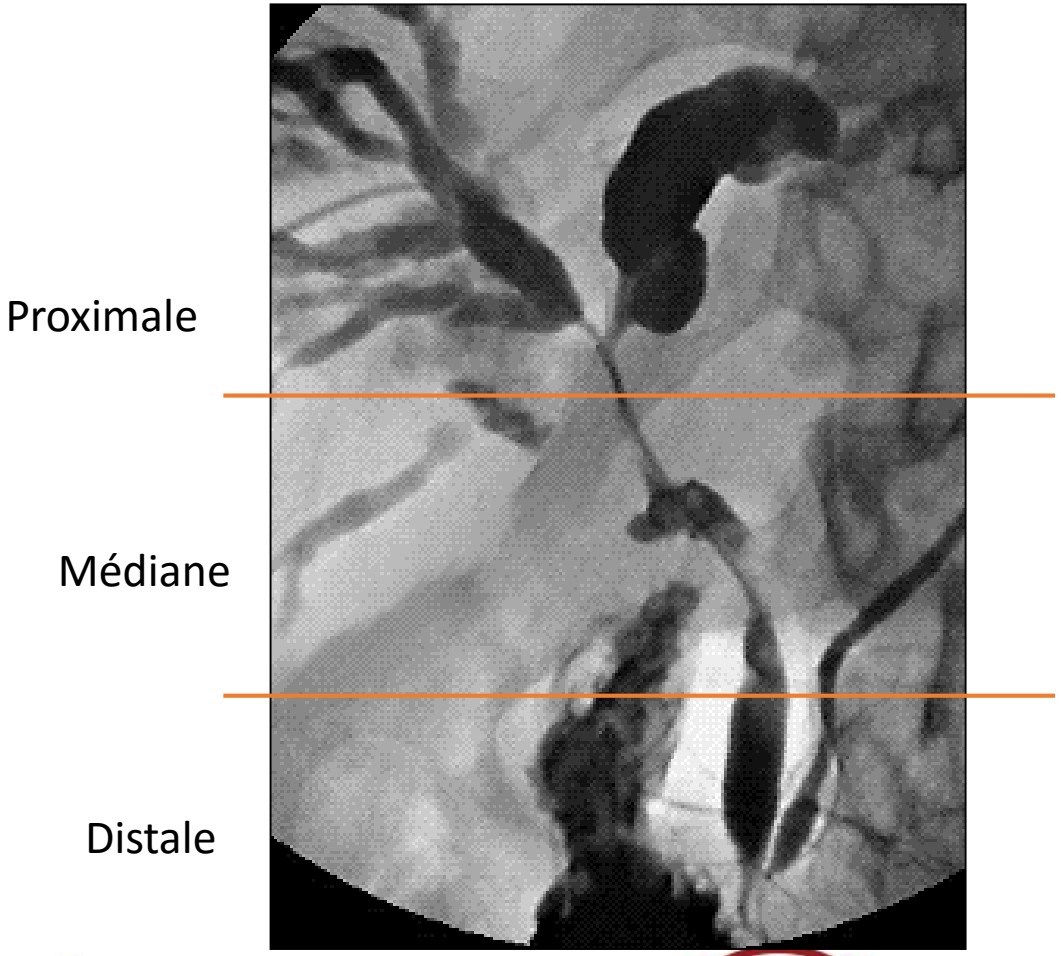

ICTERE → ECHOGRAPHIE

Patient en général âgé
+/- tares associées
+/- altération état général

Dilatation des VBIH
Pas d'obstacle
ou +/- masse hépatique/nodules satellites

ECHOGRAPHIE → SCANNER

SCANNER → CAT ???

Dilatation des VBIH sans obstacle visible
+/- masse ou nodules
+/- métastases à distance

1) Etiologie : cholangiocarcinome +++
2) Drainage biliaire

Un traitement chirurgical curateur est-il envisageable ?

- Opérabilité ?
  - Age, comorbidités
  - Rares diagnostics différentiels : cholecystectomie, terrain autoimmun
- Résécabilité ?
  - Scanner TAP = métastases, envahissement vasculaire
  - Bili IRM ++++
    - Cartographie biliaire (Bismuth)
    - Atteinte convergence et segmentaire
  - Echo-endoscopie
    - Bonne évaluation locale (vasculaire) et de l'étendue
    - Diagnostics différentiels : CSP, PAI, carcinose
    - Ponction

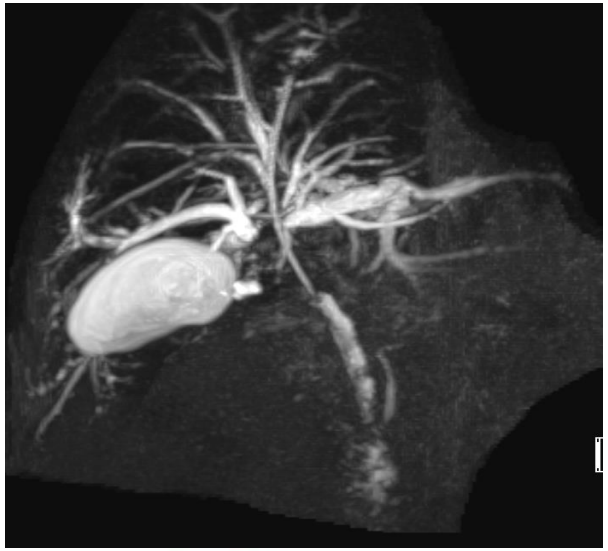

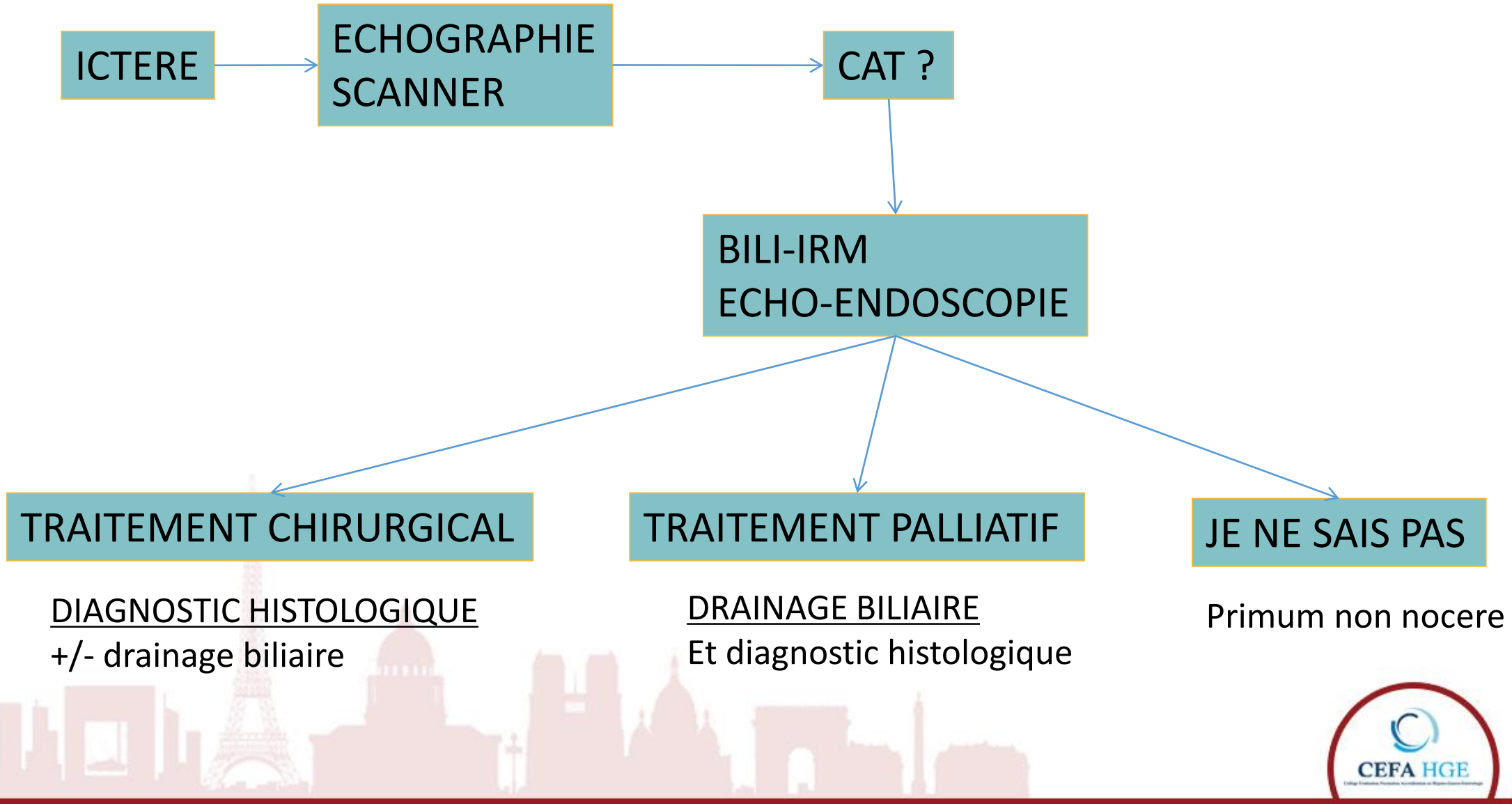
ICTERE
ECHOGRAPHIE
SCANNER
CAT ?
BILI-IRM
ECHO-ENDOSCOPIE
TRAITEMENT CHIRURGICAL
TRAITEMENT PALLIATIF
JE NE SAIS PAS
DIAGNOSTIC HISTOLOGIQUE
+/- drainage biliaire
DRAINAGE BILIAIRE
Et diagnostic histologique
Primum non nocere

Comment obtenir un diagnostic histologique ?

- Est-ce obligatoire ???
  - L'idéal avant chirurgie lourde ou chimiothérapie
  - Sans s'acharner néanmoins si patient palliatif
- Sans abord des voies biliaires
  - Cytoponction transcutanée : en première intention si masse visible ou nodules hépatiques satellites
  - Echo-endoscopie avec cytoponction +++
- Méthodes invasives
  - CPRE avec prélèvements
  - Microscopie confocale
  - Cholangioscopie retrograde

Cytponction sous echo-endoscopie

- EE linéaires de dernière génération (champ plus large)
- Complications quasi nulles
- Diagnostic ADK : performance 43-89% et VPN 70%
- Arguments diagnostiques pour les sténoses auto-immunes : cholangites, PAI

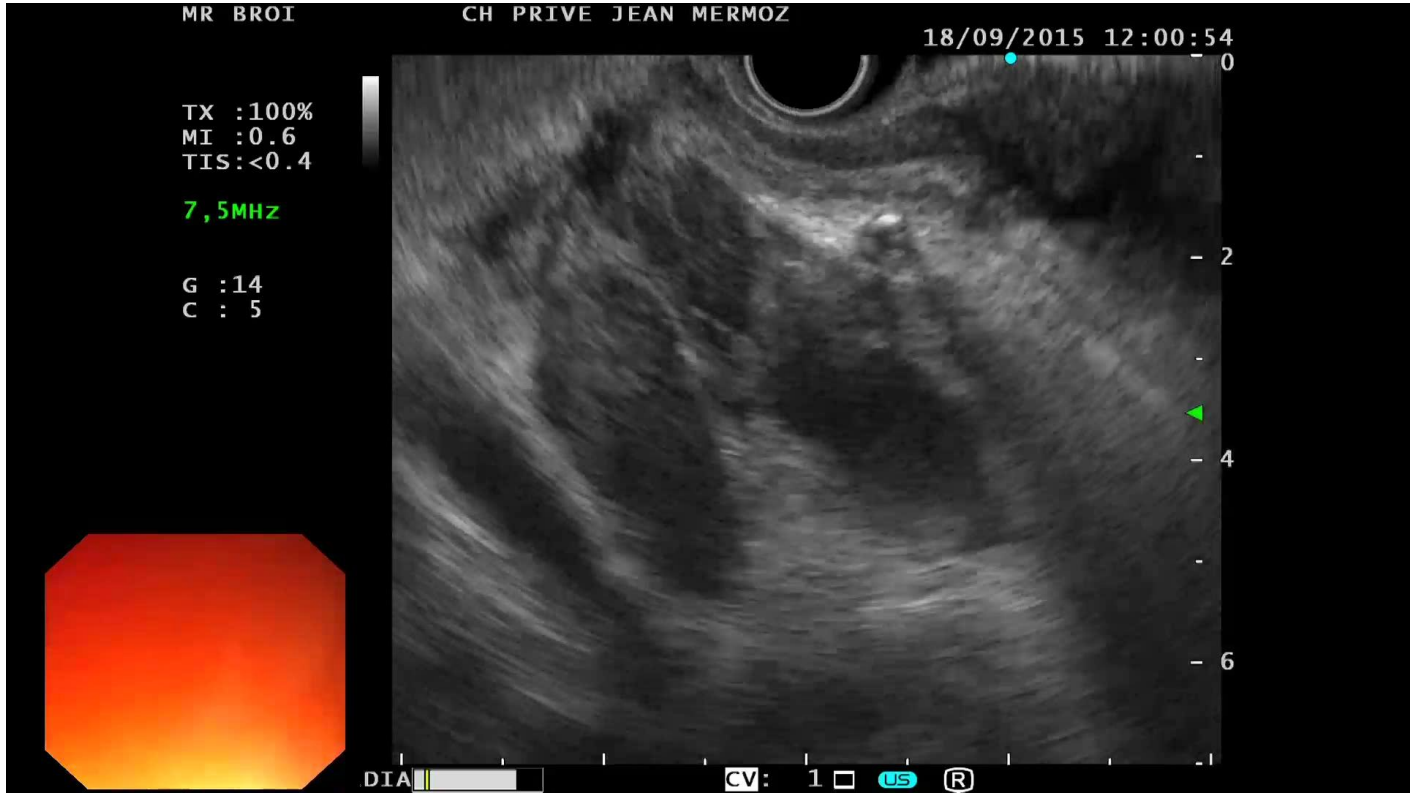

CPRE avec prélèvements

- Bon examen pour l'extension endocanalaire mais morbidité : PA, angiocholite donc drainage obligatoire par prothèses
- Nombreuses études sur la meilleure approche (cytologie par brossage, biopsies, recueil de bile)
  - Le plus pertinent : brossage et biopsies à la pince
- Résultats qui restent néanmoins imparfaits
  - Efficacité diagnostique et VPN 50-70%
  - Spécificité 100%

Microscopie confocale endo-biliaire

- 11 publications pubmed…
- Slivka and al. GIE 2015 : 136 patients
- Précision diagnostique 82%, supérieure aux biopsies seule
- Limites : pas de tissu, cout, variabilité interobservateur

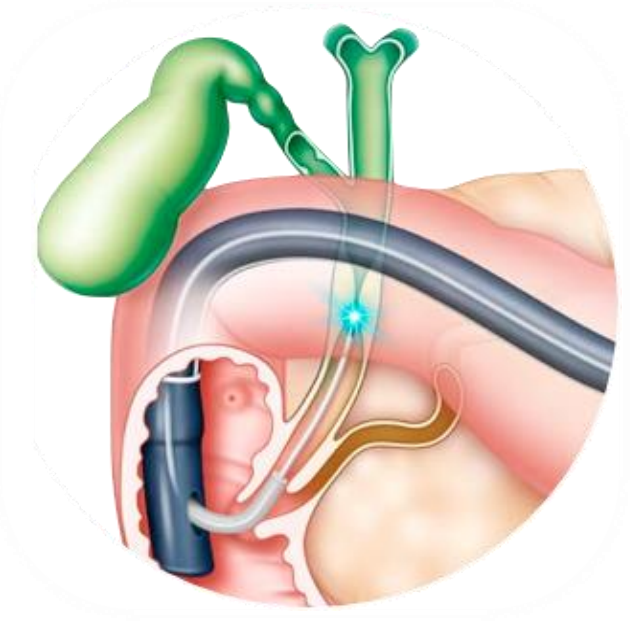





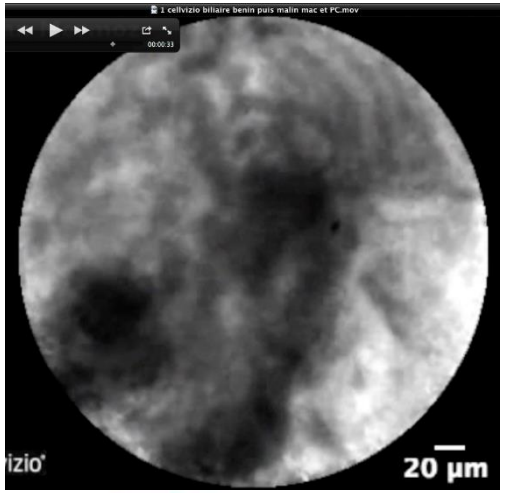

Cholangioscopie rétrograde

Spyglass DS nouvelle génération

Visualisation améliorée, biopsies

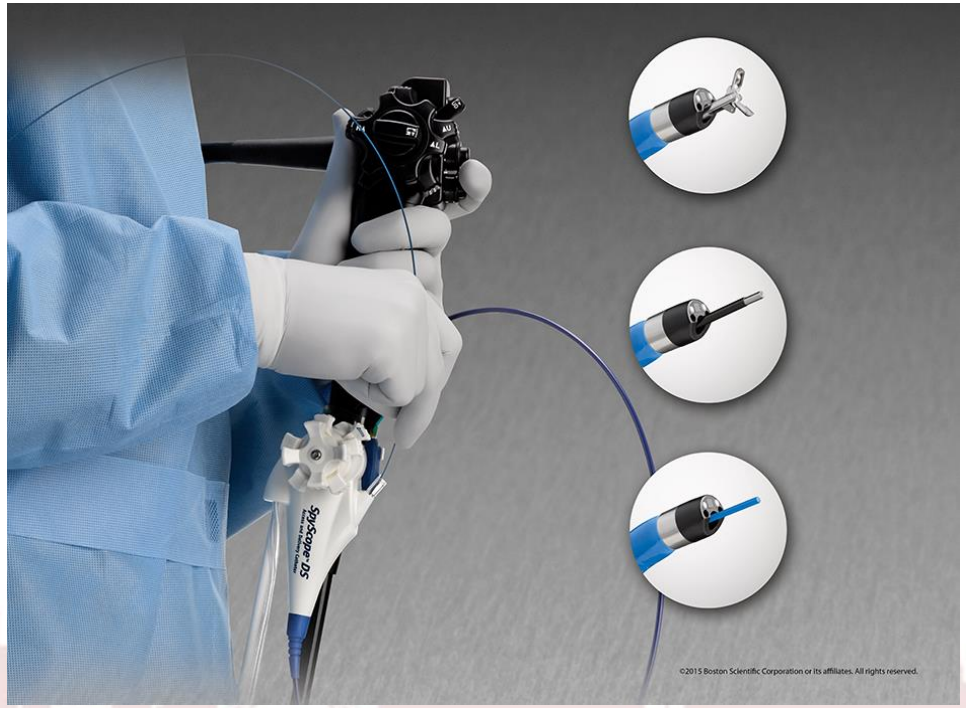

Cholangioscopie avec prélèvements

- Registre observationnel américain et européen
- 15 centres, 226 patients
- 89% succès de procédure
- 88% de biopsies significatives
- Sensibilité pour le diagnostic de cholangiocarcinome
  - 84% endoscopie
  - 66% biopsies

Problématique du drainage biliaire

- Jamais d'urgence en général mais nécessité d'une réflexion rapide au préalable
- Bili IRM indispensable
- Patients opérables et résécables
  - EE ponction et drainage au choix du chirurgien en général plutôt radiologique
  - Méthodes invasives seulement si doute diagnostique ou ictère compliqué
- Patients palliatifs
  - EE ponction et CPRE

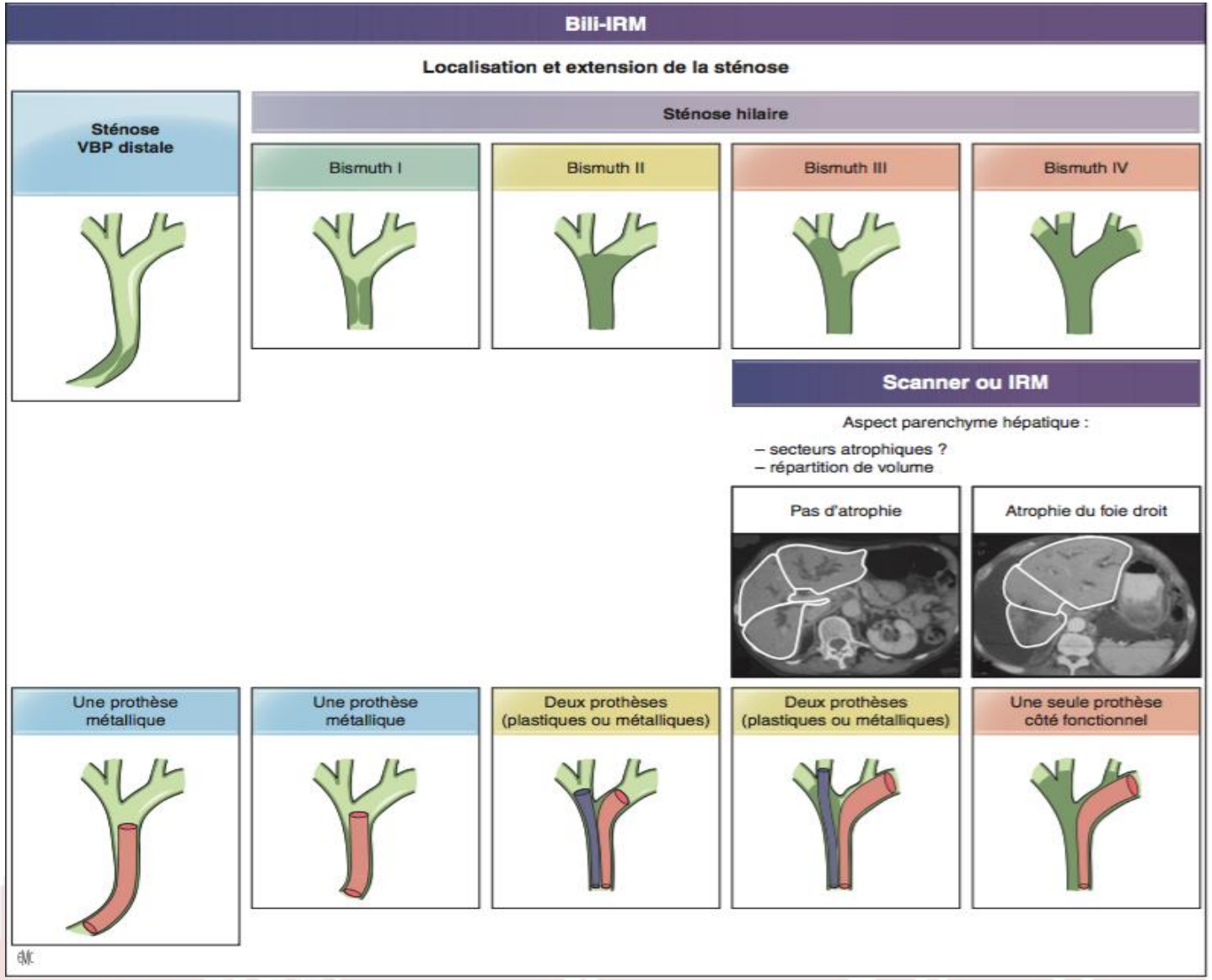

Drainage biliaire : vue de l'endoscopiste

Drainer le plus de segments hépatiques possibles

Ou drainer le foie le plus fonctionnel

Prothèses plastiques ou métalliques selon faisabilité et espérance de vie

Drainage biliaire : méthodes de recours

- Drainage radiologique
  - en complément du drainage endoscopique si incomplet ou echec
  - Drainage d'un lobe ou segmentaire
  - Prothèse métallique

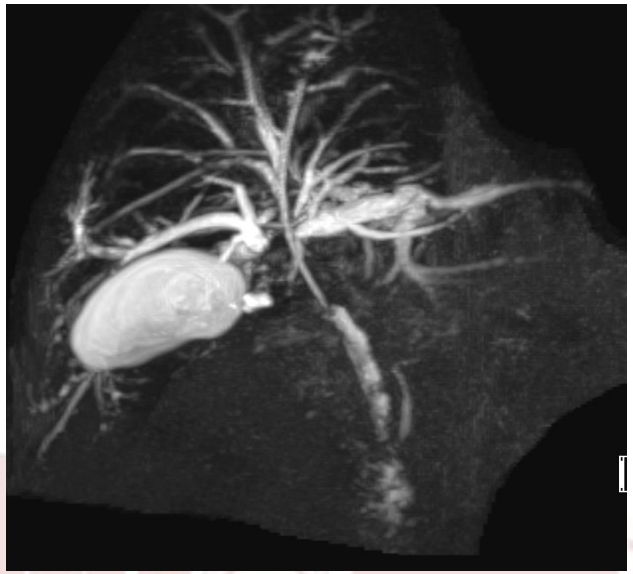

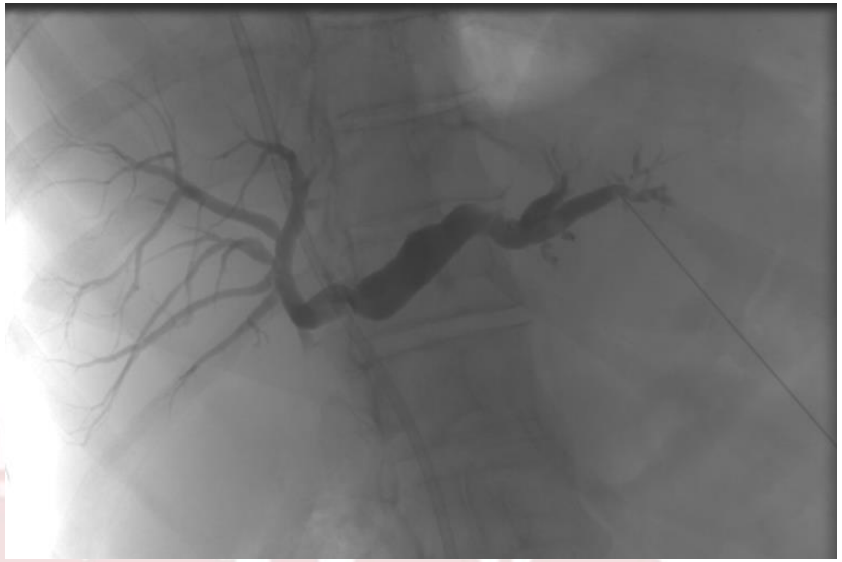

Drainage biliaire : méthodes de recours

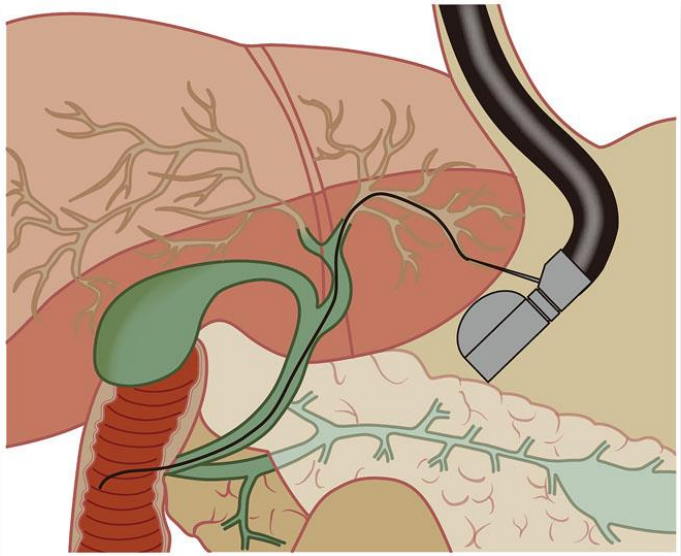

- Hépatico-gastrostomie
  - Drainage du foie G sous guidage echoendoscopique
  - Difficile et morbide, en évaluation
  - Recanulation possible et pas de drain

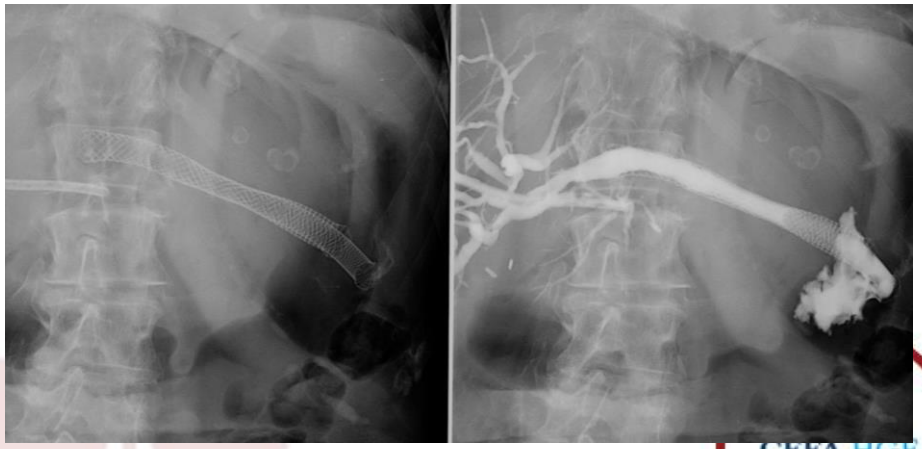

Traitement palliatif

- Seul le traitement chirurgical est curatif
- Survie globale 11 mois
- Abstention si PS>2 (recommandation thésaurus)
- Sinon chimiothérapie Gemcitabine et sels de platine
- Pas de traitement validé de 2ème ligne, tendance Folfiri
- Essai avec folfirinox

Devant un ictère sur sténose du hile

- Trancher rapidement sur les possibilités de résection chirurgicale
  - Scanner, Bili IRM +++, EE
- Si patient opérable se conférer au chirurgien
  - Drainage ? Ponction ?
- Sinon traitement palliatif et problème du drainage biliaire
  - Par voie endoscopique +/- méthodes associées pour les cas difficiles
  - Prélèvements cytologiques endobiliaires et sous EE
- Si doute diagnostique
  - Cholangioscopie, microscopie confocale